

# Wat zie ik? Advies bij kinderen met huidafwijkingen

Leonie de Bock, Heike Terlingen, Ingrid Russel, Jorieke Kamp

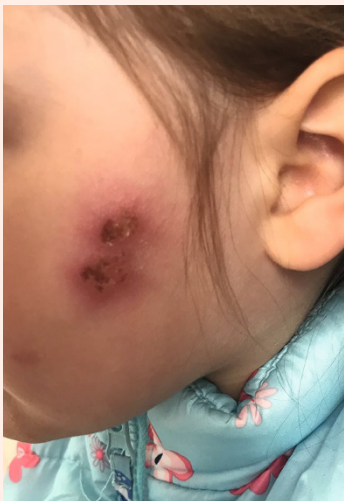**Huidafwijkingen bij een kind kunnen allerlei oorzaken hebben, maar wees altijd bedacht op toegebracht letsel. Neem daarom een gedetailleerde anamnese af, beschrijf de afwijkingen volgens de PROVOKE-methodiek en voer een top-tot-teenonderzoek uit. Past de aard van het letsel niet bij de gegeven verklaring of bij de ontwikkelingsleeftijd van het kind, overleg dan met medisch en forensisch deskundigen van bijvoorbeeld Veilig Thuis of het Landelijk Expertise Centrum Kindermishandeling (LECK). Het helpt om daarbij duidelijke, geanonimiseerde foto's mee te sturen via een veilige verbinding. Wanneer kindermishandeling niet kan worden uitgesloten door de aard van het letsel of door andere signalen, volg dan de KNMG-Meldcode.**

## CASUS A: LAESIES IN HET GELAAT

Een vader komt met zijn 2-jarige dochter op het spreekuur. De huisarts ziet 2 crusteuze laesies in het gelaat [figuur 1]. Vader vertelt dat de plekken er enkele dagen zitten en de roodheid uitbreidt. De huisarts denkt aan impetigo, maar twijfelt of het zou kunnen passen bij sigarettenverbrandingen. Ze schrijft fusidinezuurcrème voor, maakt foto's en plant een vervolgspraak in. Vader en dochter verschijnen een week later niet op de afspraak. Bij nabellen vertelt vader dat de afwijkingen verdwenen zijn. Het niet nakomen van de afspraak versterkt bij de huisarts de twijfel of er niet toch sprake is van kindermishandeling.

### Figuur 1

Een meisje met laesies in het gelaat

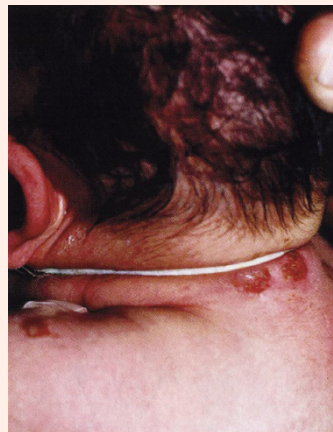

## CASUS B: HUIDBESCHADIGINGEN IN DE NEK

Vader en moeder komen voor de tweede keer met hun dochter van 2 maanden op het spreekuur vanwege spugen na de meeste voedingen en veel huilen. Ze zijn bang dat hun kind reflux of een allergie heeft. Ze hebben van alles geprobeerd, zoals het schuin zetten van het bedje en het indikken van de voeding, maar het meisje huilt de laatste dagen alleen maar meer. Ouders geven aan erg moe te zijn. Het is hun derde kind. Ze is geboren na een normale zwangerschap en bevalling en de voorgeschiedenis vermeldt geen bijzonderheden. De huisarts besluit het kind van top tot teen na te kijken. Hij ziet een alerte, niet-zieke zuigeling. Het kind verkeert in een goede voedingstoestand en maakt contact. Bij onderzoek van hart, longen en buik vallen geen bijzonderheden op. Bij inspectie van de nek zijn in de nekplooi 2 scherp begrensde huidbeschadigingen met enigszins opgeworpen randen zichtbaar [figuur 2]. De huidbeschadigingen zijn circa 0,7 cm in doorsnede. Aanraken van de nek lijkt pijnlijk. In de hals is op de rechter onderkaakrand een onscherpe blauwgele verkleuring zichtbaar. Bij doorvragen geven de ouders aan niet te weten hoe de afwijkingen zijn ontstaan. Ze denken zelf aan een allergie.

### Figuur 2

Een meisje met huidbeschadigingen in de nek



## CASUS C: PLEKKEN OP DE RUG

Een 8-jarige jongen van Aziatische afkomst komt alleen op het spreekuur in verband met een verkoudheid. Hij vertelt dat zijn moeder niet mee kon komen omdat ze te druk is met zijn andere broertjes en zusjes. De huisarts belt de gezagdragende moeder om te verifiëren dat hij het jongetje mag zien en behandelen. Bij auscultatie van de longen ziet de huisarts meerdere blauwe verkleuringen op de onderrug ter hoogte van de ruggengraat. Bij navragen vertelt de jongen dat de plek er altijd al zat. De huisarts twijfelt of het gaat om mongolenvlekken of hematomen. Sommige van de plekken lijken drukkijnlijk, andere niet. De huisarts herkent geen patroon in de huidafwijking. Hij maakt een foto van de afwijkingen en belt de moeder om een vervolgspraak in te plannen voor een week later. Bij overleg met de jeugdarts, na toestemming van moeder, blijkt dat in het dossier inderdaad melding is gemaakt van een mongolenvlek op de rug.

## DE KERN

- Wanneer een huidafwijking bij een kind niet binnen de normale variatie valt, ga dan na of de oorzaak een ziekte is dan wel accidenteel of toegebracht letsel.
- Maak dit onderscheid op basis van een gedetailleerde anamnese, een beschrijving volgens PROVOKE en een top-tot-teenonderzoek.
- Het verdient aanbeveling om zo duidelijk mogelijke foto's van de afwijking(en) te maken.
- Wanneer toegebracht letsel in de differentiaaldiagnose staat, is altijd de KNMG Meldcode Kindermishandeling en huiselijk geweld van toepassing.

Kindermishandeling signaleren is een complexe zaak. Soms wijzen symptomen of afwijkingen bij lichamelijk onderzoek in die richting, en de aanwezigheid van risicofactoren of signalen in de interactie tussen ouders en kind kan een vermoeden van kindermishandeling in de hand werken. Huisartsen zien regelmatig kinderen met een huidafwijking. Dat kan een variatie van normaal zijn of een uiting van ziekte of letsel, en dat letsel kan accidenteel of toegebracht zijn. Dit onderscheid is relevant, want circa 1 op de 30 kinderen heeft te maken met een vorm van kindermishandeling.<sup>1</sup>

Kindermishandeling signaleren is belangrijk. Het kan de mishandeling stoppen en ernstiger letsel of andere gevolgen op korte en langere termijn voorkomen.<sup>2,3</sup> Anderzijds kan de juiste duiding van een huidafwijking ook onrust bij huisarts en gezin wegnemen, als het een variatie van normaal of het gevolg van een ziekte blijkt te zijn en er geen andere signalen zijn die in de richting van kindermishandeling wijzen. Eerder onderzoek heeft aangetoond dat huisartsen de aard van letsels niet adequaat herkennen en dat ze het moeilijk vinden om lichamelijke mishandeling te signaleren.<sup>4,5</sup> Met dit artikel willen we de huisarts handvatten aanreiken om huidafwijkingen beter te duiden en aangeven waar huisartsen terecht kunnen voor advies in geval van twijfel.

## DIAGNOSTISCHE PROCEDURE

Als bij een kind een huidafwijking wordt aangetroffen, ook al komt het voor iets anders, moet de afwijking onderzocht worden met de gebruikelijke routine van anamnese en lichamelijk onderzoek. Het is van belang de betrokkenen zo gedetailleerd mogelijk te laten vertellen hoe de huidafwijking is ontstaan. Wees oprecht nieuwsgierig, doel is dat je voor je kunt zien wat er gebeurd is. Neem de tijd om ook het kind zelf te spreken. Kinderen kunnen vanaf de leeftijd van circa 4 jaar betrouwbaar een beschrijving geven van gebeurtenissen.<sup>6</sup> Stel geen suggestieve, maar open vragen om beïnvloeding te voorkomen.<sup>7,8</sup> Vraag details uit om te beoordelen of de anamnese bij herhaling consistent blijft. Vraag naar het ontwikkelingsniveau van het kind: wat kan het wel en niet qua motoriek? Documenteer de verkregen informatie zorgvuldig in de bewoordin-

gen van ouders en kind, zonder interpretaties toe te voegen. Als de anamnese gedaan is, bekijk en beschrijf dan de huidafwijking met behulp van een aangepaste versie van het acroniem PROVOKE: Plaats, Rangschikking, Omtrek, Vorm, Omvang, Kleur, Elders (huidafwijkingen Elders op het lichaam).<sup>9,10</sup> Dit laatste is het 'top-tot-teenonderzoek' waarbij de hele huid van het kind beoordeeld wordt inclusief het behaarde hoofd, achter de oren, in de mond en in het anogenitale gebied. Een top-tot-teenonderzoek kan andere (onverklaarde) huidafwijkingen aan het licht brengen, maar ook zaken als *failure to thrive* en slechte hygiëne, die kunnen wijzen in de richting van mishandeling.<sup>11,12</sup> In casus B bracht het top-tot-teenonderzoek letsels aan het licht die het niet-pluisgevoel van de huisarts bevestigden. De PROVOKE-methodiek lijkt omslachtig, maar is nuttig om overhaaste conclusies te voorkomen. Om het beloop te volgen en voor het overleg met collega's is het belangrijk foto's te maken en die toe te voegen aan het dossier.<sup>13</sup>

Na het beschrijvende deel wordt de huidafwijking getypeerd (bijvoorbeeld 'erytheem', 'brandwond', 'hematoom') en vervolgens geduid als variatie van normaal, ziekte of letsel.<sup>9</sup> Hierbij kan het beloop helpend zijn, net als eerdere notities van huidafwijkingen die als variatie van normaal geduid zijn. In casus C hielp het overleg met de jeugdarts, wiens dossier een mongolenvlek op de rug beschreef. Maar ook het beloop, aangezien een deel van de huidafwijkingen mettertijd verkleurde en verdween. Sommige huidafwijkingen verdwijnen of veranderen snel. Dat maakt het belangrijk het kind nog dezelfde dag te zien en zo nodig te volgen.

Kan een afwijking niet geduid worden als een variatie van normaal of als ziekte, dan zijn 2 vragen van belang: 'Past het letsel bij de gegeven verklaring?' en: 'Past het letsel bij de (ontwikkelings)leeftijd van het kind?' Als het antwoord op een van deze vragen 'nee' is of als de verklaring afwezig, vaag of wisselend is, moet toegebracht letsel overwogen worden.<sup>14</sup> In de casussen B en C pasten de verklaringen niet bij de bevindingen van het lichamelijk onderzoek.

## BLAUWE PLEKKEN

De meest voorkomende huidafwijkingen die twijfel oproepen over toegebracht letsel zijn blauwe plekken.<sup>15</sup> De differentiaaldiagnose is uitgebreid, van fysiologische blauwe verkleuringen (zoals een mongolenvlek), accidentele of toegebrachte hematomen en zeldzame aandoeningen tot bijvoorbeeld een kledingstuk dat afgeeft.<sup>13</sup> Bepaalde kenmerken kunnen richting geven: mongolenvlekken zijn bijvoorbeeld niet pijnlijk bij aanraking en veranderen niet in de loop van weken.<sup>16</sup>

Als er geen ziekte in het spel is, kan men accidentele hematomen onderscheiden van toegebrachte hematomen door te letten op de ontwikkelingsleeftijd: kinderen die nog niet zelfstandig voortbewegen, hebben zelden accidentele hematomen.<sup>17</sup> Ook aantal, locatie en clustering van de hematomen zijn van belang. Bepaalde locaties op het lichaam vergroten of verkleinen de kans op toegebracht letsel [figuur 3-5]. Een herkenbaar patroon, clustering op 1 locatie of meerdere hematomen zonder verklaring maken toegebracht letsel waarschijnlijker.<sup>13</sup>

## INSCHAKELLEN VAN EXPERTISE

Het kan zijn dat de aard van de huidafwijking onduidelijk blijft. Het is in dat geval zaak om advies te vragen. Behalve medische expertise (bijvoorbeeld kindergeneeskunde, dermatologie, infectiologie) om variaties van normaal en ziekte te herkennen, is daarbij ook forensische expertise noodzakelijk om accidenteel van toegebracht letsel te onderscheiden.

- Het Landelijk Expertise Centrum Kindermishandeling biedt advies op anonieme basis [kader].
- Bij een specifiek vermoeden van acuut seksueel misbruik (tot en met 7 dagen na het incident) is het Centrum Seksueel Geweld de aangewezen instantie voor advies.<sup>18,20</sup>
- Huisartsen kunnen in dit stadium uiteraard ook de vertrouwensartsen van Veilig Thuis benaderen.

Bij deze adviesaanvragen kunnen foto's van de huidafwijkingen helpend zijn. In de casussen A en B is dat gedaan, maar de huisarts had een meetlat kunnen meefotograferen om de maat van het letsel vast te leggen, en de foto's hadden scherper kunnen zijn door de macrostand op de camera te gebruiken en te zorgen voor goed licht. Het Nederlands Forensisch Instituut heeft een zakkaartje ontwikkeld met instructies voor het maken van goede foto's ([www.leck.nu](http://www.leck.nu) > expertise > documenten). Bij het maken en delen van foto's moeten de privacyregels van de AVG in acht genomen worden: maak liever geen foto's met de eigen smartphone, let erop dat de foto's nog dezelfde dag opgeslagen worden in het HIS en verwijderd worden van de camera, en stuur ze aan de expert via een veilige e-maildienst zoals Zorgmail of Zivver.

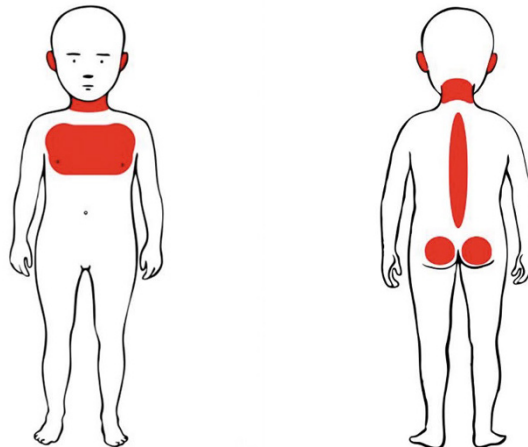
Indien niet uitgesloten kan worden dat de huidafwijking berust op toegebracht letsel, dan is de KNMG-Meldcode kindermishandeling en huiselijk geweld van toepassing, wat betekent dat overlegd moet worden met Veilig Thuis.<sup>19</sup> Door vroegtijdig overleg met experts kan snel vastgesteld worden of de huidafwijking een variatie van normaal of ziekte betreft en kan, zo nodig in overleg met Veilig Thuis, besloten worden om de Meldcode af te sluiten als er naast de huidafwijking geen andere signalen zijn die kunnen wijzen op kindermishandeling.

### EXPERTISECENTRUM KINDERMISHANDELING

Het Landelijk Expertise Centrum Kindermishandeling ([www.leck.nu](http://www.leck.nu)) is 24/7 bereikbaar via 0900-4445444 voor advies en duiding van medische bevindingen bij [een vermoeden van] kindermishandeling. Aan het advies zijn geen kosten verbonden. De adviesvrager overlegt de casus met de dienstdoende LECK-kinderarts zonder persoonsgegevens van het kind bekend te maken. Vervolgens worden de casus en eventuele foto's besproken met een forensisch arts en zo nodig worden ook andere medisch specialisten geraadpleegd. De adviesvrager ontvangt uiterlijk binnen 24 uur antwoord op de gestelde vraag.

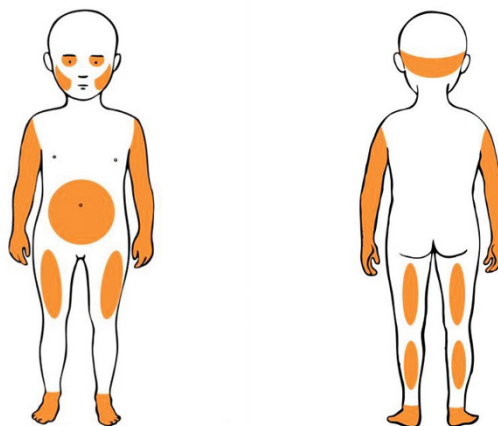
**Figuur 3**

Locaties met sterk verhoogde kans op toegebrachte blauwe plekken



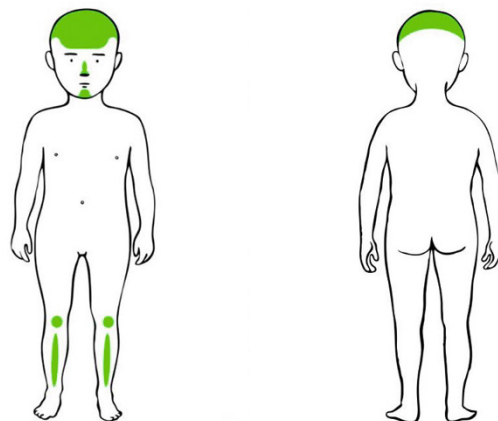
**Figuur 4**

Locaties met verhoogde kans op toegebrachte blauwe plekken



**Figuur 5**

Meest voorkomende locaties van accidentele blauwe plekken



Bron: Richtlijn Blauwe plekken bij kindermishandeling<sup>13</sup>

### VERVOLG CASUS A

Na overleg met een collega besluit de huisarts advies in te winnen bij het LECK. De huisarts presenteert de casus, zonder persoonsgegevens, telefonisch aan de dienstdoende LECK-kinderarts en verstuurt de foto's via beveiligde e-mail. De kinderarts en forensisch arts concluderen dat de laesies passen bij impetigo, gezien de zich uitbreidende roodheid rondom de centrale crusteuze laesie en de oppervlakkige aard. Bij een sigarettenverbranding zou men een diepere krater, een scherpere begrenzing, een rondere vorm en minder roodheid eromheen verwachten. Het LECK adviseert het meisje na het overleg terug te zien voor een top-tot-teenonderzoek met fotografische vastlegging van eventuele huidafwijkingen en andere bevindingen. Een sigarettenverbranding zal een litteken achterlaten, impetigo doorgaans niet. De huisarts volgt dit advies op. Het onderzoek was niet afwijkend en ze zag geen littekens op de wang, wat de diagnose 'impetigo' ondersteunt.

### VERVOLG CASUS B

De huisarts vertelt de ouders dat hij de huidafwijkingen niet vindt passen bij een allergie en dat hij verder wil uitzoeken wat de oorzaak is. Hij geeft aan dat ook moet worden uitgezocht of iemand dit letsel bij hun kind heeft toegebracht. De huisarts verwijst het meisje naar de kinderarts voor medebeoordeling en eventuele vervolgonderzoeken. Tevens neemt hij, conform de Meldcode, contact op met Veilig Thuis voor advies. De kinderarts duidt de huidafwijkingen als sigarettenverbrandingen en een blauwe plek, en omdat het gaat om een kind < 2 jaar met een vermoeden van kindermishandeling worden een skeletstatus en beeldvormend onderzoek van de hersenen verricht. Op de skeletstatus worden klassieke metafysaire hoekfracturen gevonden die wijzen op toegebracht letsel. Er wordt een melding gedaan bij Veilig Thuis.

### VERVOLG CASUS C

Bij controle zijn sommige blauwe plekken verdwenen, andere geelbruin verkleurd en een grotere plek is onveranderd aanwezig. Moeder geeft in eerste instantie aan dat de plekken zijn ontstaan doordat de jongen onvoorzichtig is met spelen. De huisarts concludeert dat er zowel een mongolenvlek als hematomen aanwezig zijn. Wanneer hij uitspreekt dat hij zich zorgen maakt omdat de hematomen op een plaats zitten waar ze vaker gezien worden als gevolg van slaan, én omdat de jongen alleen op het spreekuur kwam, barst moeder in huilen uit. De zorg is haar te veel geworden en toen de jongen lastig was heeft zij hem laatst geslagen met de stofzuigerslang die ze in haar handen had.

## BESCHOUWING

Een vermoeden van kindermishandeling ontstaat op basis van verschillende signalen. Uit onderzoek blijkt een niet-pluisgevoel belangrijk om het proces van denken aan kindermishandeling in gang te zetten.<sup>20</sup> Het is dus zaak om alert te zijn op dit gevoel en er ook naar te handelen. Het gevoel moet dan wel geobjectiveerd worden: wat neem ik waar waardoor ik dit gevoel krijg?

De aanwezigheid van huidafwijkingen kan wijzen op toegebracht letsel en het is altijd belangrijk om dit na te gaan, maar ook zonder toegebracht letsel kan er nog steeds sprake zijn van kindermishandeling en is het nodig de Meldcode te volgen. Bij een kind dat frequent met accidentele letsels komt, kan er sprake zijn van verwaarlozing (te weinig toezicht). En ook al past de huidafwijking bij een variatie van normaal, dan nog kan er sprake zijn van bijvoorbeeld emotionele mishandeling bij een ouder met psychische problemen.

Als een huidafwijking richting toegebracht letsel wijst, maar

ook indien andere signalen in de richting wijzen van (mogelijke) kindermishandeling blijft het zaak om de Meldcode te volgen. In alle hier gepresenteerde casussen waren die aanvullende signalen er.

We hebben beschreven hoe men volgens de literatuur en de richtlijnen zou moeten handelen als men huidafwijkingen aantreft bij kinderen. Vaak komen er bij een vermoeden op kindermishandeling echter gedachten en emoties kijken die het moeilijker maken zo te handelen. Dat maakt het noodzakelijk vooraf na te denken over de belemmeringen die je als huisarts ervaart met betrekking tot dit onderwerp, en hoe je hiermee kunt omgaan. Je kunt in de valkuil vallen te denken: 'Deze ouders ken ik al zo lang en ze zijn zo aardig, die mishandelen hun kind vast niet' Of je vindt het idee dat mensen hun eigen baby mishandelen zo verschrikkelijk dat je er niet eens aan wilt denken. Juist door van een afstand te kijken, de differentiaaldiagnose van normaal, ziekte, accidenteel en toegebracht letsel in het oog te houden en op tijd advies te vragen, kun je proberen niet in deze emoties mee te gaan.

Artsen ervaren soms een drempel om top-tot-teenonderzoek te verrichten. 'Ouders vinden het vast gek als ik ze vraag hun peuter helemaal uit te kleden. Dan denken ze dat ik het niet vertrouw.' Juist door top-tot-teenonderzoek te doen bij elk kind bij wie letsel in de differentiaaldiagnose staat, wordt het routine en daardoor minder beladen. Vaak ligt de schroom eerder bij de zorgverlener dan bij het kind of de ouders.<sup>11</sup>

Die drempel wordt ook wel eens gevoeld bij het maken van foto's: het kost tijd, je voelt je een politieagent als je het wilt vastleggen. Ook die drempel is weg te nemen: je kunt uitleggen dat het noodzakelijk is voor het vervolg en voor eventueel overleg met collega's. Het maken van goede foto's kost met de juiste instructies weinig tijd.

Het is niet ongebruikelijk dat een huidafwijking door meerdere disciplines beoordeeld moet worden voordat duidelijk is wat de aard is.<sup>15</sup> Je hoeft het als huisarts dus zeker niet alleen af te kunnen en het is goed om bij twijfel advies te vragen. In casus B herkende de huisarts de afwijkingen niet direct als sigarettenverbranding, maar hij handelde wel adequaat door af te gaan op zijn niet-pluisgevoel en toegebracht letsel niet meteen uit te sluiten. Het is meestal goed mogelijk om advies te vragen zonder de persoonsgegevens van de patiënt bekend te maken. Huisartsen hebben doorgaans weinig tijd voor een consult en het kan een uitdaging zijn om het hier beschreven beleid binnen die tijd uit te voeren. Maar niet alles hoeft in het eerste consult te gebeuren. Zoals aangegeven is het wel van belang huidafwijkingen direct vast te leggen, bij voorkeur fotografisch, en het top-tot-teenonderzoek nog dezelfde dag te verrichten. In de casussen A en C won de huisarts tijd door een foto te maken en een nieuwe afspraak in te plannen. Een vervolgconsult kan uitkomst bieden, juist om het beloop te volgen en te toetsen of de verklaring hetzelfde blijft. Je kunt dan een dubbel consult inplannen zodat er meer tijd is voor een uitgebreidere anamnese. Denk wel altijd na over de veiligheid: bij een baby met een blauwe plek moeten meteen stappen ondernomen worden.

Uit eerder onderzoek is gebleken dat huisartsen die nascholing volgen zich beter in staat voelen om lichamelijke mishandeling te signaleren.<sup>5</sup> Er is speciaal voor huisartsen een nascholing over kindermishandeling ontwikkeld (WOK-HA) waarin onderwerpen zoals letselduiding en het omgaan met eigen belemmeringen aan bod komen.

## CONCLUSIE

Bij kinderen met een huidafwijking zijn een gedetailleerde, niet-suggestieve anamnese, een goede omschrijving volgens PROVOKE en een top-tot-teenonderzoek noodzakelijk om te kunnen bepalen of de huidafwijking binnen de normale variatie past dan wel het gevolg is van een ziekte of van accidenteel of toegebracht letsel. Bij twijfel kan overleg met medische en forensische deskundigen, liefst aan de hand van (geanonimiseerde) foto's, duidelijkheid scheppen. Handel altijd op een niet-pluisgevoel, al is het alleen maar voor de eigen gemoedsrust, en vergeet niet de Meldcode te volgen wanneer toegebracht letsel niet kan worden uitgesloten of wanneer er andere signalen zijn die op kindermishandeling kunnen wijzen. ■

## LITERATUUR

1. Alink L, Prevoo M, van Berkel S, et al. NPM-2017: Nationale prevalentiestudie mishandeling van kinderen en jeugdigen. Den Haag: Institute of Education and Child Studies/TNO Child Health, 2017.
2. Teeuw AH, Boer F. Somatische en psychische gevolgen van kindermishandeling. In: Van de Putte EM, Lukkassen IM, Russel IM, Teeuw AH, redactie. Medisch handboek kindermishandeling. Houten: Bohn Stafleu van Loghum, 2013. p. 507-17.
3. Felitti VJ, Anda RF, Nordenberg D, et al. Relationship of childhood abuse and household dysfunction to many of the leading causes of death in adults: the Adverse Childhood Experiences (ACE) study. *Am J Prev Med* 1998;14:245-58.
4. Reijnders UJ, Van Baasbank MC, Van der Wal G. Diagnosis and interpretation of injuries: a study of Dutch general practitioners. *J Clin Forensic Med* 2005;12:291-5.
5. Ceelen M, Dorn T, Buster MC, et al. Signalering van lichamelijke mishandeling. *Huisarts Wet* 2010;53:479-83.
6. Lamb ME, Orbach Y, Hershkowitz I, et al. A structured forensic interview protocol improves the quality and informativeness of investigative interviews with children: a review of research using the NICHD Investigative Interview Protocol. *Child Abuse Negl* 2007;31:1201-31.
7. Reedijk TP, Van Houwelingen M, Visser MM. Praten met kinderen bij (een vermoeden van) kindermishandeling. In: Van de Putte EM, Lukkassen IM, Russel IM, Teeuw AH, redactie. Medisch handboek kindermishandeling. Houten: Bohn Stafleu van Loghum, 2013. p. 439-46.
8. Van Gemert M. Praktijkboek praten met kinderen over kindermishandeling. Houten: Bohn Stafleu van Loghum, 2019. p. 75-93.
9. Nijs HG, Van den Bos AC. Letselbeoordeling en fotodocumentatie. In: Van de Putte EM, Lukkassen IM, Russel IM, Teeuw AH, redactie. Medisch handboek kindermishandeling. Houten: Bohn Stafleu van Loghum, 2013. p. 475-82.
10. Richtlijn forensische geneeskunde: forensisch-medisch letselonderzoek en letselverslag. Utrecht: Forensisch Medisch Genootschap, 2018.
11. Teeuw AH, Hoytema van Konijnenburg EM, Sieswerda-Hoogendoorn T, et al. Parents' opinion about a routine head-to-toe examination of children as a screening instrument for child abuse and neglect in children visiting the emergency department. *J Emerg Nurs* 2016;42:128-38.
12. Pless IB, Sibald AD, Smith MA, et al. A reappraisal of the frequency of child abuse seen in pediatric emergency rooms. *Child Abuse Negl* 1987;11:193-200.
13. Richtlijn Blauwe plekken bij kindermishandeling. Utrecht: Nederlandse Vereniging voor Kindergeneeskunde, 2016.
14. Kellogg ND. Evaluation of suspected child physical abuse. *Pediatrics* 2007;119:1232-41.
15. Van Rijn RR, Affourtit MJ, Karst WA, et al. Implementation of the Dutch expertise centre for child abuse: descriptive data from the first 4 years. *BMJ Open* 2019;9:e031008.
16. AlJasser M, Al-Khenaizan S. Cutaneous mimickers of child abuse: a primer for pediatricians. *Eur J Pediatr* 2008;167:1221-30.
17. Kemp AM, Maguire SA, Nuttall D, et al. Bruising in children who are assessed for suspected physical abuse. *Arch Dis Child* 2014;99:108-13.
18. Karst WA. Medisch-forensisch onderzoek bij seksueel misbruikte kinderen. *Bijblijven* 2019;35:40-5.
19. KNMG-Meldcode Kindermishandeling en huiselijk geweld. Utrecht: Koninklijke Nederlandsche Maatschappij tot bevordering der Geneeskunst, 2018.
20. Stolper E, Verdenius JP, Dinant GJ, et al. GPs' suspicion of child abuse: how does it arise and what is the follow-up? *Scand J Prim Health Care* 2020;38:117-23.
21. NVK-Richtlijn Kindermishandeling, diagnostiek bij (een vermoeden van) seksueel misbruik bij kinderen. Utrecht: Nederlandse Vereniging voor Kindergeneeskunde; 2016. p. 215.

De Bock LC, Terlingen HC, Russel IM, Kamp JA. Wat zie ik? Twijfel over huidafwijkingen bij kinderen vraagt om advies. *Huisarts Wet* 2021;64:DOI:10.1007/s12445-021-1038-x.  
Landelijk Expertise Centrum Kindermishandeling, Utrecht: L.C. de Bock, projectmedewerker [tevens waarnemend huisarts]: l.c.debock-2@umcutrecht.nl. Nederlands Forensisch Instituut, Den Haag: H.C. Terlingen, kinderarts en forensisch arts met aandachtsgebied kinderen. UMCU/Wilhelmina Kinderziekenhuis, Utrecht: I.M.B. Russel, kinderarts sociale pediatrie. Huisartsenpraktijk Oostveen en Kamp, Huissen: J.A. Kamp, huisarts.  
Mogelijke belangenverstremming: L.C. de Bock en I.M.B. Russel zijn op vrijwillige basis betrokken bij de ontwikkeling van Wetenschappelijk Onderwijs inzake Kindermishandeling voor Huisartsen [WOK-HA].

Voor publicatie van de afbeeldingen is toestemming verkregen van de rechthebbenden.